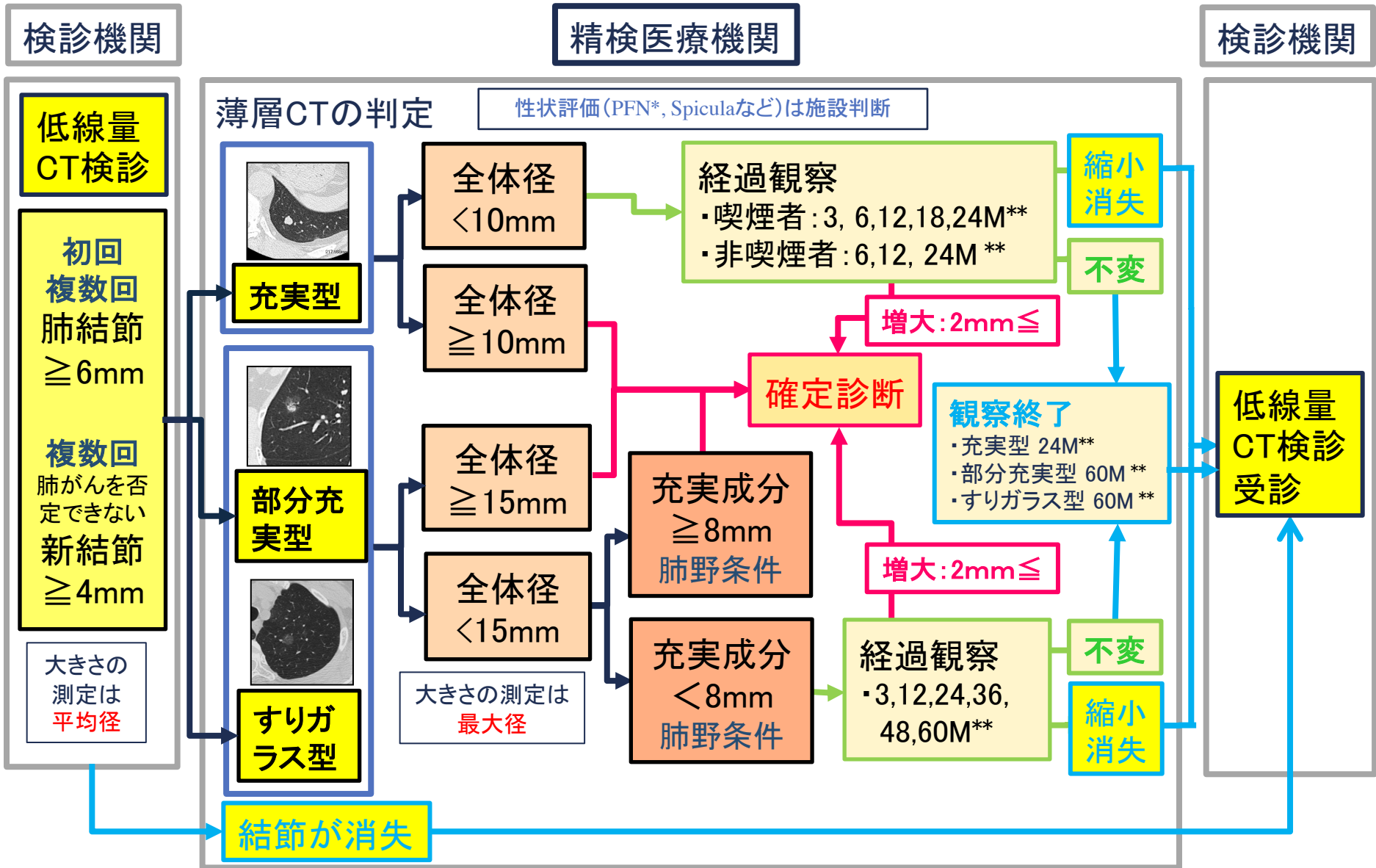


# 低線量 CT による肺がん検診の肺結節の判定基準と経過観察の考え方 第6版: 日本CT検診学会



\*PFN: perifissural nodule (胸膜や小葉間隔壁に接する多角状結節)    \*\*M: 薄層CTからの月数